

## AMELİYAT RAPORU

ADI-SOYADI: [REDACTED]

DOĞUM TARİHİ-CİNSİYET: 15 Nisan 1953/E

PROTOKOL NUMARASI: [REDACTED]

AMELİYAT TARİHİ: 16 Ağustos 2013

AMELİYAT SAATİ: 11.30

AMELİYAT ÖNCESİ (PRE-OP) TEŞHİS: İnsizyonel herni.

CERRAH, ASİSTANLAR VE ANESTEZİSTİN ADI SOYADI: Cerrah: Dr. Hamdi Koçer,

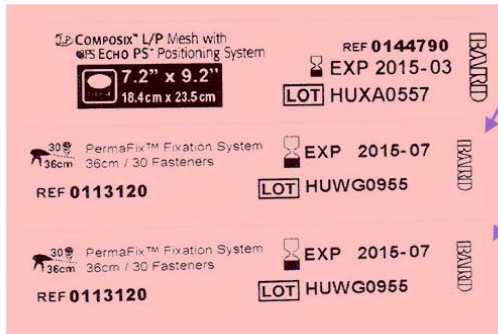
**AMELİYAT BULGULARI:** Genel anestezi altında laparoskopik yöntemle yapılan ameliyatta 1 adet yaklaşık 5 cm çapında defekt vardı. 18x24 cm boyutlarında Composix L/P Mesh yama, PermaFix Tucker ile tüm insizyon hattına tutturuldu.

**GERÇEKLEŞTİRİLEN AMELİYAT:** Laparoskopik herni onarımı.  
(Varsa) Ameliyatta kullanılan özellikli / konsinye malzeme ya da cihaz : 1 adet Bard L/P Composix Mesh, 2 adet PermaFix Tucker Mesh.

UYGULANAN ANESTEZİ: Genel.

ALINAN DOKU vb. ÖRNEK: --

AMELİYAT SONRASI (POST-OP) TEŞHİS: İnsizyonel herni.



**Op. Dr. Hamdi Koçer**  
Genel Cerrahi Uzmanı

Op. Dr. Hamdi KOÇER  
Genel Cerrahi  
Dip. No: 18571 / 22039

Tıbbi Sekreter: GÇ  
Değiştirme Savısı:

Tarih: 16/08/2013  
Değiştirme Tarihi:

Doktor : H.K  
Değiştirme Saati:

Değiştiren Tıbbi Sekreter: